

# Therapie der Stammvarikose der V. saphena magna

## Konsens unter Einbeziehung von Stripping, Verödung, endoluminalen Verfahren und CHIVA als Therapieoptionen

E. Mendoza  
Praxis, Wunstorf

### Schlüsselwörter

Stripping, CHIVA, endoluminale Verfahren, Schaumverödung, Varikose

### Zusammenfassung

**Einleitung:** Zu den neuen Therapien der Varikose (endovenöse Verfahren = EV, schallgesteuerte Verödung der Stammvenen = SV und CHIVA) gibt es Vergleichsstudien zu Stripping, jedoch keinen Überblick, bei welcher konkreten Indikation welches Verfahren am sinnvollsten ist. Ziel des Konsensgesprächs war es, für die häufigsten Indikationen der Stammvarikose der V. saphena magna (VSM) eine Behandlungsempfehlung unter Beachtung aller 4 Varianten zu geben.

**Methode:** 19 phlebologisch-chirurgisch tätige Kollegen, die mit allen 4 Verfahren vertraut und größtenteils erfahren sind, haben zu den häufigsten Indikationen der Stammvarikose der VSM (Hach I – IV, Durchmesser der Vene, Begleiterkrankungen) ein Votum zu „möglich“, „sinnvoll“ und „optimal“ abgegeben, unabhängig von der Bezahlung der Methode. Bei den ersten beiden Optionen waren Mehrfachnennungen möglich.

**Ergebnis:** Alle Verfahren waren in allen Situationen möglich. Votenverteilung bei „optimal“: Verödung 5% (Hach I und II, eher dünnere Venen, Adipositas), Stripping in 6% (postphlebitische oder kaliberstarke VSM Hach II – IV, Dodd als Insuffizienzpunkt). EV: 33% (Hach III – IV und kaliberstarke VSM, Adi-

positas), CHIVA 56% (Hach I–II generell, Hach III–IV bei dünner VSM).

**Schlussfolgerung:** Alle Verfahren sind immer möglich und meist sinnvoll. Das einzige von den Kassen bezahlte Verfahren, Stripping, wird meist nicht als optimale Therapieoption gesehen. Es sind nun weitere Studien und Diskussionen nötig, um die Therapieoptionen für die einzelnen Indikationen zu erhärten.

### Keywords

Stripping, CHIVA, endoluminal procedures, foam sclerotherapy, varicose veins.

### Summary

**Introduction:** Since 20 years the treatment options in case of varicose veins have widened from stripping to new options as foam sclerotherapy, CHIVA and endoluminal procedures. These methods are validated in randomized trials compared to stripping. Until now, no guidelines to find the optimal method for each case of reflux are elaborated. So the German Society of CHIVA used its annual meeting to find a consensus for treatment of refluxive great saphenous vein (GSV) depending on type and length of reflux.

**Method:** 19 participants (14 surgeons, 4 of them vascular surgeons, 4 internists, 1 dermatologist and 1 general practitioner, the latter 6 cooperating in their office with surgeons) were presented different forms of reflux in GSV and

different patient situations (age, obesity, multimorbidity). They gave their votes to “therapy is possible”, “is useful” or “is optimum”. In the first options more than one could be mentioned, optimum could only be given to one treatment option. All participants know all methods, all apply nearly every method, but only 13 participants use foam regularly.

**Results:** All methods are considered possible in all situations of refluxive GSV. Stripping, endovasal procedures and CHIVA had mentions as useful in more than 50% of all cases, foam slightly less. Stripping is more often mentioned in longer refluxes (groin to ankle), foam in shorter refluxes (only thigh) and thinner veins. Stripping, CHIVA and endoluminal procedures were mentioned in 30% of cases, foam in 10%. In the category “optimum” foam had 5% of mentions, especially in cases of short reflux, thin veins and obese patients. Stripping was found optimum in 6% of cases: postphlebitic GSV, thicker GSV refluxing from Groin or Dodd down to the leg (long refluxes). Endoluminal techniques had 33% of mentions as optimum, especially in case of thick veins and in all cases of obese patients. CHIVA was mentioned in 56% of cases. A special indication is the reflux only at the thigh with no reentry to deep vein from GSV and generally in case of short refluxes independently of diameter, and in long refluxes in a thin GSV:

**Conclusion:** We present the expertise of phlebologic surgeons and hemodynamists, who know all procedures and mostly apply all of them. It seems clear, that the only procedure reimbursed by health insurances (stripping) is no longer seen as optimal treatment option. Further discussions and trials have to be completed to find the optimal treatment option for each reflux situation.

### Korrespondenzadresse

Dr. med. Erika Mendoza  
Speckenstr. 10, 31515 Wunstorf  
Tel. +49-5031/912781  
E-Mail: info@venenpraxis-wunstorf.de

### Therapy options in refluxive great saphenous vein. Consensus between stripping, sonoguided foam sclerotherapy, endoluminal procedures and CHIVA as therapeutic options.

Phlebologie 2011; 40: 159–164

Received: September 16, 2010

Accepted: February 21, 2011



Zur Therapie der Varikose gibt es im deutschsprachigen Raum aktuell mehrere Optionen, insbesondere das Stripping (6, 8), die Verödung (3, 10), die endoluminalen thermischen Verfahren – Laser und Radiowelle (1, 2, 11, 16) sowie CHIVA (4, 5, 12, 17).

Das nach wie vor häufigste Verfahren ist die Krossektomie mit Stripping der Stammvene. Oft hängt die Entscheidung eher von der Möglichkeit der Bezahlung und dem Kenntnisstand des Therapeuten ab, da nicht alle Verfahren von allen Kassen honoriert werden und nicht alle Therapeuten alle Verfahren beherrschen. Das Stripping ist Kassenleistung, bei einigen Kassen gibt es Verträge zu den endoluminalen Verfahren und zu CHIVA. Die Schaumverödung war bis Anfang des Jahres ein Off-Label-Use des Äthoxysklerols, so dass es sich eigentlich nicht um eine Kassenleistung handeln konnte – wobei hier auch je nach Therapeut und Abrechnungsmöglichkeit die schallgesteuerte Schaumverödung über Kasse angeboten wird oder nicht.

Es gibt zu den verschiedenen Verfahren verschiedene Studien, auch Vergleiche zwischen allen Verfahren und Stripping – jedoch keine klare Empfehlung, bei welchem klinischen Fall welches Verfahren sinnvoll ist, auch wenn die Verfahren in einer Leitlinie bewertet werden (9), die derzeit überarbeitet wird.

Eine Diskussion zur Indikation der verschiedenen Verfahren je nach Ausgangssituation der Stammvarikose kann nur vollständig und sinnvoll geführt werden, wenn alle Teilnehmer auch alle Verfahren kennen und möglichst selbst beherrschen. Um diese Lücke zu füllen wurde im Rahmen der Jahrestagung der Deutschen Gesellschaft für CHIVA am 12.–14.06.2009 eine Diskussion über die sinnvollen Therapieoptionen je nach Befund der V. saphena magna unter den Teilnehmern geführt. Im Anschluss wurde ein Votum abgegeben, welche Verfahren möglich in der jeweiligen Situation sind, welche sinnvoll und welches für den jeweiligen Therapeuten die erste Wahl darstellt, wobei sich alle Beteiligten darüber einig waren, dass dazu natürlich auch die Meinung des Patienten gehört werden muss. Auf der Jahrestagung der DG CHIVA 2010 wurde das vorliegende Skript zur VSM formuliert.

Selbstverständlich erhebt die daraus resultierende Empfehlung keinen Anspruch auf wissenschaftliche Endgültigkeit, es handelt sich wie bei allen Konsensdokumenten um die Meinung von 19 Experten. Es soll jedoch eine erste Annäherung an eine differenzierte Therapiestrategie unter Einbeziehung aller Verfahren sein, die als Diskussionsgrundlage für weitere Überlegungen angeboten werden kann.

## Teilnehmer am Konsensgespräch

Es waren 19 Kollegen anwesend (►Kasten) mit folgenden Fachrichtungen: 14 Chirurgen, davon 4 Gefäßchirurgen. Eine Dermatologin, 4 Internisten und 1 Allgemeinmedizinerin, diese letzten 5 Kollegen arbeiten zusammen mit Chirurgen in ihrer Praxis.

Von den 19 teilnehmenden Kollegen bieten 17 in ihrer Praxis Stripping an, 19 CHIVA, 15 ein endoluminales Verfahren (Radiowelle oder Laser) und 13 schallgesteuerte Verödung von Stammvenen.

## Eckdaten für die Diskussion

Im Vorfeld wurde festgelegt, dass wir uns ausschließlich über die Therapie der reflu-

xiven V. saphena magna samt deren Krosse und refluxiver Perforansvenen unterhalten. Die kosmetische Behandlung von Seitenästen mit Phlebektomie oder Verödung wird hier nicht zusätzlich erwähnt, sie bleibt dem Therapeuten überlassen. Die Behandlung von Rezidiven wurde auch außen vor gelassen.

Wir unterstellen eine im kompletten Verlauf interfazial liegende V. saphena magna, da die Aplasien der V. saphena magna mit sehr oberflächlich liegenden akzessorischen Venen als Bypass für den Fluss der Stammvene wiederum an sich Besonderheiten für die Wahl von endoluminalen Verfahren und CHIVA bilden, die den Rahmen der Arbeit sprengen würden (12, 15).

Ebenso wurde ein intaktes tiefes Venensystem vorausgesetzt. Bei der Diskussion der endoluminalen Verfahren wurde auf die Differenzierung zwischen Laser und Radiowelle verzichtet, wobei die meisten der Anwesenden das Closure-Fast-Verfahren anwenden. Ebenso wurde auf eine Unterscheidung in der CHIVA-Strategie zwischen kompletter Krossektomie und Krossenligatur verzichtet. Beide Diskussionen würden den Rahmen dieser Arbeit sprengen.

Unterschieden wurde zwischen postphlebitisch veränderten Stammvenen und refluxiven, ektatischen aber von der Wandbeschaffenheit glatten unauffälligen Venen, die als „morphologisch unauffällig“ bezeichnet wurden. 18 von 19 Teilnehmern sahen keine Unterschiede bei der Therapiestrategie zwischen Hach III und Hach IV Stadien, daher wurden diese zusammengefasst. Auch wurden die komplette und die inkomplette Varikose zusammengefasst, wobei generell ein Reflux aus dem Leistenbereich unterstellt wurde, bei kompletter Insuffizienz aus der tiefen Beinvene, bei inkompletter aus dem Venenstern (7). Ausnahme bilden die extra erwähnten Refluxes aus Perforansvenen als oberste Insuffizienzpunkte.

Für das Hach Stadium II ohne klinisch relevante Perforansvene im Verlauf der refluxiven V. saphena magna (Unterpunkt 2) wurde die CHIVA-Spalte in 2 Gruppen aufgeteilt. CHIVA 1 steht für die Behandlung des oberen Insuffizienzpunktes, sprich der Krossenligatur. CHIVA 2 steht für die Unterbrechung des distalen Insuffizienzpunktes nach Hach, sprich des refluxiven Seiten-

## Teilnehmer

Badawi, Jamal, Ronnenburg, Chirurg  
 Baghdadi, Faiez, Neustadt/Orla, Internist  
 Berger, Vera, Hamburg, Internistin  
 Czerlinsky, Heiko, Berlin, Gefäßchirurg  
 Eichenauer, Elisabeth, Berlin, Internistin  
 Goertler, Uwe, Wiesbaden, Chirurg  
 Hrabak, Thamasz, Prag, Chirurg  
 Ilgenstein, Erika, Pöbneck, Chirurgin  
 Just, Falk, Eisenhüttenstadt, Gefäßchirurg  
 Langholz, Jörg, Berlin, Internist  
 Mendoza, Erika, Wunstorf, Allgemeinärztin  
 Müller, Lothar, Köln, Chirurg  
 Müller, Wolfgang, Wien, Chirurg  
 Raude, Heiko, Berlin, Gefäßchirurg  
 Schäfer, Martin, München, Chirurg  
 Veith, Bernadette, Leer, Chirurgin  
 Werno, Simone, Nürnberg, Chirurgin  
 Zollmann, Christine, Jena, Dermatologin  
 Zollmann, Phillip, Jena, Chirurg

**Tab. 1** Erhebungsergebnisse und Behandlungsmethode.

Hach-Stadium	Textverweis	Stripping			CHIVA			Endoluminal			Verödung			Kommentar	
		√	+	++	√	+	++	√	+	++	√	+	++		
III–IV	Dünn, morph. unauffällig, ohne Perforantes/SA	1	19	7	0	19	16	5	19	11	7	19	5	3	
	Dünn, morph. unauffällig, mit Perforantes	2	19	14	1	19	19	12	19	14	6	19	0	0	
	Dick, mit Perforantes/SA	3	19	17	3	19	12	8	19	16	8	19	0	0	
	postphleb. verändert	4	19	16	3	19	13	7	19	18	8	19	13	1	
	Adipöser Patient	5			0			5			14			0	
	Multimorbider Patient	6			0			12			7			0	
	Jugendlicher Patient	7			0			13			6			0	
II	morph. unauffällig, ohne Perforantes/SA	8	19	19	0	19	19	19	19	19	0	19	0	0	CHIVA 2 (Seitenast)
	morph. unauffällig, mit Perforantes	9	19	19	0	19	19	16	19	19	3	19	0	0	Klinisch sehr selten
	postphleb. verändert	10	19	19	3	19	19	10	19	19	6	19	8	0	CHIVA 1 (Krosse)
	Adipöser Patient	11			0			5			13			1	
	Multimorbider Patient	12			0			12			7			0	
	Jugendlicher Patient	13			1			15			2			1	
I	Stark refluxiv	14	19	16	2	19	19	14	19	15	3	19	11	0	CHIVA 2 Laterale Kross-ektomie
	Gering refluxiv	15	19	16	2	19	19	9	19	15	4	19	11	4	
	Adipöser Patient	16			0			7			5			5	Keine Behandlung: 2 Fälle
III–IV	Refluxive Dodd	17	19	19	4	19	19	9	19	19	6	19	1	0	
	<b>Gesamt</b>				<b>162</b>	<b>19</b>		<b>174</b>	<b>178</b>		<b>165</b>	<b>105</b>		<b>49</b>	<b>15</b>

√: ist möglich, +: ist sinnvoll, ++: ist optimal

astes an der Stammvene ohne Unterbrechung der Stammvene und Kontrolle nach 8 Wochen. In einem hohen Prozentsatz stellt sich eine Suffizienz der V. saphena magna ein, wenn die präoperativ refluxive Strecke nicht sehr lang ist. Bei Suffizienz der V. saphena magna bei der Kontrolluntersuchung ist keine weitere Maßnahme notwendig, bei persistierendem Reflux der Krosse ist dann eine Behandlung derselben nötig (2. Schritt von CHIVA 2) (12). Für die Anwendung dieses CHIVA 2-Verfahrens ist die Art des vorliegenden Shunts nach Franceschi relevant (12, 13, 14). Der Shunt 1 liegt vor bei Reflux aus der tiefen Beinvene in die Stammvene und Wiedereintritt in

das tiefe Venensystem direkt über eine Perforansvene der Stammvene (Dodd, Boyd, paratibial), unabhängig von dem Vorhandensein von Seitenastvarikose. Beim Shunt Typ 3 finden wir einen Reflux in der Stammvene, der das tiefe Venensystem über einen Seitenast erreicht – weil auf dem refluxiven Segment der Stammvene keine gedehnte Wiedereintritts-Perforansvene zu finden ist (14).

Der proximale Insuffizienzpunkt bei Insuffizienz der VSM kann der sapheno-femorale Übergang oder der Reflux aus dem kleinen Becken mit kompetenter Mündungsklappe sein. Um die Anzahl der Optionen nicht weiter zu steigern, wurden die-

se beiden Möglichkeiten zusammengefasst, auch als Shunt Typ, obwohl der Rezirkulation aus dem kleinen Becken eigentlich der Shunt Typ 4 vorbehalten ist.

## Ergebnis

### Komplette/inkomplette Stammvarikose Hach III bis IV

1. VSM morphologisch unauffällig, eher dünn, keine auffälligen Perforantes, keine oder nur ein dünner Seitenast (Shunt Typ 3), Klinik vorhanden (Stauungsbeschwerden) (► Tab. 1, 1)



2. VSM morphologisch unauffällig, eher dünn, **Perforansvenen und Seitenäste vorhanden (Shunt Typ 1)**, Beschwerden vorhanden (▶ Tab. 1, 2)
3. VSM morphologisch unauffällig, Durchmesser eher groß, Perforantes und Seitenäste vorhanden (Shunt Typ 1) (▶ Tab. 1, 3)
4. VSM postphlebitisch verändert – unabhängig von Seitenästen oder Perforansvenen (▶ Tab. 1, 4)

Kommentare: Das Stripping und die endoluminalen Verfahren können nur unter der Voraussetzung angewendet werden, dass das Lumen der V. saphena magna sondierbar ist und dies nicht durch intraluminalen Septen erschwert oder unmöglich gemacht wird. Für diese Situation wurde auch eine Kombination aus Krossektomie und späterer sonogesteuerter Verödung der V. saphena magna diskutiert.

5. Allgemeine Fragen:
  - Wie ändert sich die Entscheidung bei adipösen Patienten? (▶ Tab. 1, 5)
  - Wie ändert sich die Entscheidung bei Multimorbidität, aber venenbedingte Beschwerden im Bein, bzw. Ulcus cruris? (▶ Tab. 1, 6)

Kommentar: Hier steht nicht nur die geringere Invasivität von CHIVA und endoluminalen Verfahren im Vordergrund, sondern bei CHIVA besonders auch der Erhalt der V. saphena magna, weil sie bei Vorliegen einer arteriellen Verschlusskrankheit ggf. als Bypass verwendet werden kann.

- Wie ändert sich die Entscheidung bei sehr jungem Patienten unter 25 Jahren mit Beschwerden? (▶ Tab. 1, 7)

### Komplette/inkomplette Stammvarikose Hach II

1. VSM morphologisch unauffällig, drainierende Perforansvene auf dem refluxiven Segment der VSM und Seitenäste vorhanden (Shunt Typ 1) (▶ Tab. 1, 8)

Kommentar: In der Klinik ist diese Situation mit einem Hach Stadium II, einer klinisch relevanten Perforansvene (Dodd oder Hunter) und Seitenastvarikose sehr selten.

2. VSM morphologisch unauffällig, nur

Seitenäste vorhanden, keine sonographisch auffällige Perforansvene im Verlauf der refluxiven VSM (Shunt Typ 3) (▶ Tab. 1, 9)  
 Kommentar: Alle Anwesenden sind sich einig, dass dies die optimale Indikation zur Anwendung der CHIVA-Methode darstellt (CHIVA 2, sprich Ligatur und Unterbrechung, ggf. mit Exhairese des Seitenastes an der Stammvene zur Flussumkehr in der komplett intakt belassenen VSM)

3. VSM postphlebitisch verändert mit Seitenästen mit oder ohne Perforansvenen (Shunt Typ 1 oder 3) (▶ Tab. 1, 10)

Kommentar: Die Anwendung des CHIVA 2-Verfahrens bei postphlebitisch veränderter VSM stellt ein zu hohes Risiko für die Ausbildung einer aufsteigenden Phlebitis mit möglichem Übergriff des Thrombus auf das tiefe Venensystem dar.

4. Allgemeine Fragen:
  - Wie ändert sich die Entscheidung bei adipösen Patienten? (▶ Tab. 1, 11)
  - Wie ändert sich die Entscheidung bei Multimorbidität, aber venenbedingte Beschwerden im Bein, bzw. Ulcus cruris? (▶ Tab. 1, 12)
  - Wie ändert sich die Entscheidung bei sehr jungem Patienten Shunt Typ 3 (s.o.)? (▶ Tab. 1, 13)

Kommentar: Bei jungen Patienten scheint die Narbe am CHIVA 2 Punkt (distaler Insuffizienzpunkt der V. saphena magna, liegt an der Oberschenkelinnenseite) kosmetisch mehr ins Gewicht zu fallen als bei älteren Patienten und daher die Entscheidung eher von CHIVA weg zu bedingen.

### Stammvarikose Hach I

1. Starker Reflux aus der tiefen Beinvene, klinisch sehr prominente V. saphena accessoria anterior (VSAA, ehemals V. saphena accessoria lateralis) (▶ Tab. 1, 14).

Kommentar: Die endoluminalen Verfahren werden im proximalen Segment der VSAA ausgeführt, wo die Vene einen geradlinigen Verlauf zeigt. Bei Stripping wird von einer Krossektomie mit Exhairese der Seitenastvarikose ausgegangen, bei CHIVA 1 von einer Krossektomie ohne Exhairese. CHIVA 2 steht für die Unterbrechung der VSAA an der V. saphena magna ohne Krossektomie, sprich für die laterale Krossektomie.

2. Reflux nicht so stark, geringes Refluxvolumen, Seitenastvarikose nicht so prominent (▶ Tab. 1, 15).

3. Allgemeine Fragen :

- Wie ändert sich Entscheidung bei Adipositas? (▶ Tab. 1, 16)

### Inkomplette Varikose vom Perforanstyp (Dodd), Hach III–IV (▶ Tab. 1, 17)

### Diskussion

Die erste Frage, die jeweils erhoben wurde („Welche Verfahren sind möglich?“) zeigt, dass alle Anwesenden alle Techniken für jede Situation als möglich ansehen. Somit stehen alle vier Verfahren zunächst als Therapieoption für alle abgefragten Krankheitsbilder zur Verfügung und sind somit auch vergleichbar (▶ Abb. 1)

Die immer wieder geäußerte Auffassung, einzelne Verfahren sind nur für konkrete Fälle geeignet, wird von erfahrenen Kennern aller Verfahren somit nicht geteilt.

Die zweite Frage („Welches Verfahren ist sinnvoll?“), engt die Auswahl noch nicht sehr drastisch ein. Bei höheren Hach-Stadien reduziert sich eher die Verödung, bei niedrigeren das Stripping, durchweg werden aber alle Verfahren von weit über der Hälfte der Teilnehmer meist auch als sinnvoll erachtet. So erhalten in der Summe der gesamten Erwähnungen das Stripping, die endoluminalen Verfahren und CHIVA jeweils circa 30% und die Verödung 10% der Stimmen (▶ Tab. 1 und ▶ Abb. 2).

Bei der Frage nach dem Optimalen Verfahren durfte jeder Teilnehmer nur eine Stimme abgeben. Diese Antworten werden einzeln diskutiert (▶ Tab. 1 und ▶ Abb. 3).

### Verödung

Die sonographiegesteuerte Schaumverödung als optimale Therapieoption der nicht vorbehandelten Stammvarikose wurde insgesamt 15-mal angegeben und damit relativ selten (5% der gesamten möglichen „ist optimal“ Antworten). Fünf Erwähnungen bei Hach I beim adipösen Patienten, vier bei Hach I mit geringem Reflux. Drei Erwähnungen bei Hach III bis IV mit dün-

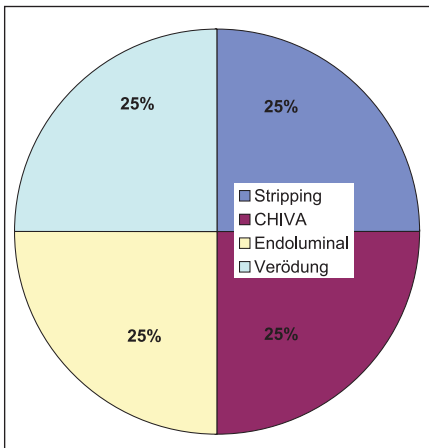


Abb. 1 Ergebnis zur Frage „Welche Verfahren sind möglich?“

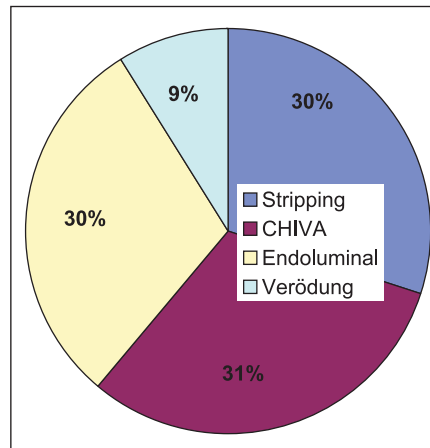


Abb. 2 Ergebnis zur Frage „Welches Verfahren ist sinnvoll?“

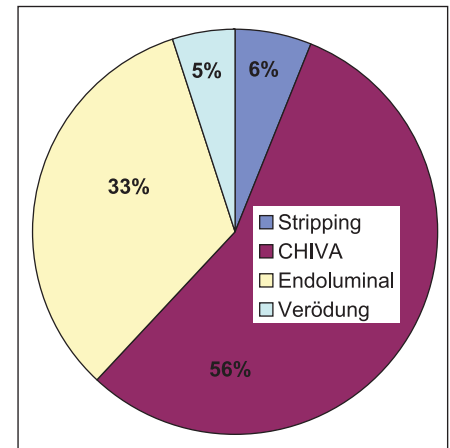


Abb. 3 Ergebnis zur Frage „Welche Verfahren ist optimal?“

ner Stammvene, einmal bei Hach III bis IV mit postphlebitischen Veränderungen. In der Diskussion fiel auf, dass die Verödung eher für Patienten mit Rezidiven nach Behandlung von Stammvarizen reserviert wird, die bei dieser Erhebung nicht berücksichtigt wurden. Insgesamt wird die Verödung gewiss sehr häufig angewendet, auch von den Teilnehmern in dieser Runde und auch bei den hier beschriebenen Fallkonstellationen. Wünscht man beispielsweise bei einem adipösen Patienten ein endoluminales Verfahren, ist es oft nicht möglich, dies in der Praxis anzuwenden, da es sich um eine Selbstzahlerleistung handelt. Das bedeutet, dass viele dieser Patienten dann doch eher verödet werden, bevor sie einem chirurgischen Eingriff zugeführt werden.

## Stripping

Als optimale Therapieoption wurde das Stripping 19-mal erwähnt, mit 6% der gesamten möglichen „ist optimal“ Antworten kaum häufiger als die Verödung. Die häufigsten Erwähnungen fand das Stripping bei postphlebitisch veränderter V. saphena magna im Hach-Stadium II bis IV, bei kalibrierstarker Vene im Hach Stadium III und IV und bei der Insuffizienz der Doddschen Perforansvene als oberster Insuffizienzpunkt.

Das Stripping hatte bei keiner der Befragungsoptionen die höchste Stimmenzahl. Dennoch muss man sagen, dass es mit Abstand in der Praxis das am häufigsten ange-

wendete Verfahren ist. In geübten Händen ist es auch nach wie vor eine gute Therapieoption zur Behandlung der Varikose. Auch wenn bei dieser Befragung eine Präselektion unterstellt werden kann (alle Befragten sind CHIVA Anwender und daher möglicherweise eher den venenerhaltenden Techniken verschrieben), kann man davon ausgehen, dass eine Befragung unter Kollegen, die alternativ zum Stripping nur endoluminale Verfahren und Verödung anbieten, die Erste Wahl für Stripping ähnlich niedrig ausfallen würde. Das Anwenden der endoluminalen Verfahren ist definitiv im Vergleich zum technisch sehr anspruchsvollen Stripping bestechend einfach und die letzten Studien haben ihre Gleichwertigkeit im Vergleich zum Stripping bewiesen (18).

Es stellt sich daher die Frage an die Kostenträger, ob die bezahlten Therapievarianten (ohne wenn und aber wird nur das Stripping in jedem Fall bezahlt) noch dem aktuellen Therapiestandard entsprechen.

## Endoluminale Verfahren

Insgesamt fanden die endoluminalen Verfahren 105 Erwähnungen als optimale Therapieoption, das entspricht 33%. Je 13 und 14 Erwähnungen (circa 70% für diese Option) fanden sich für die endoluminalen Verfahren bei der Zusatzfrage: Was machen Sie beim adipösen Patienten im Stadium Hach II bis IV? Die deutlich leichtere Interventi-

ons-Technik kommt besonders bei diesen Patienten zum Tragen. Insgesamt wurden die endoluminalen Verfahren eher bei höheren Hach-Stadien bevorzugt.

Selten wurden diese Verfahren bei niedrigem Hach-Stadium und dünner Stammvene empfohlen, obwohl auch hier das Verfahren als möglich angesehen wurde.

## CHIVA

Mit 178 Erwähnungen zu „optimal“ hat CHIVA insgesamt die höchste Anzahl der Nennungen erreicht. Dies liegt gewiss auch daran, dass es sich bei den Befragten um Mitglieder der Deutschen Gesellschaft für CHIVA handelt. Dennoch geben die meisten der Teilnehmer an, dass aus Kostengründen CHIVA in ihrer täglichen Praxis nicht im Vordergrund steht und in allen bis auf zwei Praxen wird als hauptsächliche Behandlungsform das Stripping angewendet. Bis auf zwei Kollegen wenden alle zusätzlich ein endoluminales Verfahren an und die meisten davon häufiger als die CHIVA-Methode.

Als optimale Behandlungsform sehen alle Beteiligten CHIVA 2 bei Hach II ohne gedehnte Perforansvene auf der V. saphena magna (Shunt Typ 3 nach Franceschi) an. Dabei handelt es sich um die Unterbrechung des refluxiven Seitenastes direkt an der Stammvene, die in 80% der Fälle eine dauerhafte Flussumkehr in der V. saphena magna bedingt. Somit entsteht eine suffi-

ziente Stammvene nach dem Eingriff – ein optimaleres Ergebnis ist nicht zu erträumen bei einer Varikose. Je kleiner das Hach-Stadium, desto höher die Erfolgsrate bei dieser Flussumkehr, daher steigt die Anzahl der Nennungen auch bei niedrigerem Hach-Stadium.

Im Hach-Stadium III bis IV fand CHIVA die häufigsten Nennungen bei einer dünnen Vene, sowie bei multimorbiden oder jungen Patienten. Im Hach-Stadium II hatte CHIVA in allen Fragen die häufigste Nennung, bis auf den adipösen Patienten, ebenso bei Hach I.

## Zusammenfassung

Die Ergebnisse dieser Befragung sind – wir müssen es noch einmal sagen – nur eine Tendenz, die Meinung von 19 Experten der Phlebologie und Gefäßchirurgie, die alle 4 Verfahren (Stripping, CHIVA, Endoluminale Verfahren und Schaumverödung) kennen, bzw. anwenden. Dieser Konsens kann und soll diskutiert werden. Während der Gespräche in der Konsensgruppe wurde immer wieder klar, dass nicht jede vorhandene Varikose behandelt werden muss, dass Kompression auch für längere Zeiten eine Alternative darstellt. Abgefragt wurde jedoch, welche Therapieoption dem jeweiligen Arzt als möglich, als sinnvoll und als optimal vorkommt, unter der Voraussetzung, dass Patient und Arzt sich überhaupt für eine chirurgische Therapie entschieden haben.

Es zeigt sich ein deutlicher Trend, im Stripping nicht die optimale Therapie-Methode zu sehen, auch wenn das Verfahren in allen Situationen möglich ist – und definitiv derzeit auch am häufigsten zur Anwendung kommt.

Endoluminale Verfahren sind in den Augen der Experten in allen Situationen

möglich. Die optimalen Indikationen finden sich bei:

- Hach III und IV
- Adipösen Patienten

CHIVA ist in Augen der befragten Experten in allen Situationen möglich, mehrheitlich auch in allen sinnvoll. Die optimalen Indikationen für CHIVA finden sich bei:

- Shunt Typ 3 und Hach-Stadium I: Laterale Krossektomie
- Shunt Typ 3 und Hach-Stadium II: Unterbrechung des Seitenastes an der Stammvene mit dauerhafter Flussumkehr in der Stammvene in 80%
- Shunt Typ 1 und Hach-Stadium III: Krossektomie und Unterbrechung des Seitenastes an der Stammvene
- Multimorbidität

Erstrebenswert wäre es in unseren Augen, wenn die Krankenkassen einen Weg fänden, alle wissenschaftlich belegten Verfahren den entsprechend ausgebildeten Ärzten zu bezahlen, damit der Patient unabhängig von seiner Kostenträgersituation und seinem finanziellen Hintergrund die für seine Pathologie optimale Behandlung erführe.

Ebenso wichtig wäre es, weitere Diskussionen zu diesen konkreten Fragen zu führen, sowie Studien zu einzelnen Indikationen unter Anwendung der verschiedenen Verfahren zu beginnen.

## Literatur

1. Alm J, Böhme J, Kensey M. VNUS Closure radiofrequency ablation of varicose veins From Closure PLUS to Closure FAST. *Phlebologie* 2010; 39: 61–68.
2. Almeida JJ et al. Radiofrequency endovenous ClosureFAST versus laser ablation for the treatment of

- great saphenous reflux: a multicenter, single-blinded, randomized study (RECOVERY study). *J Vasc Interv Radiol* 2009; 20: 752–759.
3. Breu FX, Guggenbichler S, Wollmann JC. 2nd European Consensus Meeting on Foam Sclerotherapy 2006, Tegernsee, Germany. *Vasa* 2008; S71: 3–29.
4. Carandina S et al. Varicose Vein Stripping vs Haemodynamic Correction (CHIVA): a Long Term Randomised Trial. *Eur J Vasc Endovasc Surg* 2008; 35 (2): 230–237.
5. Franceschi C. Théorie et Pratique de la Cure Conservatrice et Hémodynamique de l'Insuffisance Veineuse en Ambulatoire. Précis-sous-Thil 1988 (Armançon).
6. Haas E, Sicklinger M. Stripping bei klassischer operativer Versorgung einer Stammvarikosis der Vena saphena magna – Prospektiv-randomisierte, farbduplex-kontrollierte Studie zum Vergleich dreier Verfahren. *Phlebologie* 2006; 35: 237–242.
7. Hach W, Hach-Wunderle V. Die Rezirkulationskreise der primären Varikose – Pathophysiologische Grundlagen zur chirurgischen Therapie. Berlin: Springer Verlag 1994.
8. Hach W, Hach-Wunderle V. One hundred years of Babcock's-stripping. *Phlebologie* 2008; 37 (2): 55–60.
9. Kluess HG et al. Leitlinie zur Diagnostik und Therapie des Krampfaderleidens ICD 10: 183.0, 183.1, 183.2, 183.9, Entwicklungsstufe S2. *Phlebologie* 2004; 33: 211–221.
10. Kobus S et al. Aktuelle Aspekte der Schaumverödungstherapie. *Phlebologie* 2010; 39 (4): 193–200.
11. Lurie F et al. Prospective randomized study of endovenous radiofrequency obliteration (Closure procedure) versus ligation and stripping in a selected patient population (EVOLVE Study). *J Vasc Surg* 2003; 38: 207–214.
12. Mendoza E. CHIVA – Ein Handbuch. Wunstorf: Arrien 2002.
13. Mendoza E. Duplex-Sonographie der oberflächlichen Beinvenen. Darmstadt: Steinkopff 2006.
14. Mendoza E. Einteilung der Rezirkulationen im Bein: anatomische und physiologische Grundlagen der CHIVA-Methode. *Phlebologie* 2002, 31:28–35.
15. Mendoza E, Caggiati A. Anatomie im Dienste der Ultraschalldiagnostik und der Therapie der Varikose. *Gefäßchirurgie* 2003; 8: 295–303.
16. Noppeney T, Noppeney J, Winkler M. Update der Ergebnisse nach Radiofrequenzobliteration zur Ausschaltung der Varikose. *Gefäßchirurgie* 2008; 13: 258–264.
17. Pares O. Varicose Vein Surgery: Stripping vs. the CHIVA method. A Randomized Controlled Trial. *Ann Surg* 2010; 251: 624–631.
18. van den Bos R et al. Endovenous therapies of lower extremity varicosities: A meta-analysis. *JVS*, 49 (1): 230–239.